

# BIÒPSIA DE PRÒSTATA TRANSRECTAL ECODIRIGIDA IMPLANTACIÓ EN UN HOSPITAL COMARCAL

**IMPLANTACIÓ:** El 14/09/2004 s'inicia a l'Hospital Comarcal Móra d'Ebre el programa de biòpsia de pròstata transrectal ecodirigida

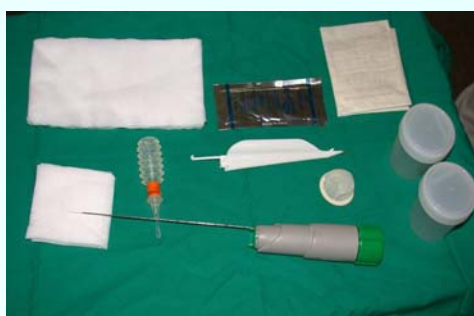## REQUISITS:

- Signar el Document del Consentiment Informat .
- Tenir hora programada amb el servei de RX.
- Presentar unes proves de coagulació recents.
- Abstenció de tractament amb anticoagulants una setmana abans.
- Estar en dejuni.
- Per a la preparació de la prova cal administrar:
  - Enema Cassen la nit anterior.
  - Diazepam 5mg cp via sublingual.
  - Profilaxi antibiòtica amb Ciprofloxacina 200 mg. IV a passar en 30 minuts. En cas d'al·lèrgia a quinolones es substitueix per Gentamicina 160 mg. IV.
  - Morfina (Sevrredol) 10 mg. VO 15 minuts abans de la prova.

## CRITERIS D'EXCLUSIÓ:



- Manca de Document del Consentiment Informat .
- Proves de coagulació alterades.
- Proves de coagulació no actuals.
- Presa de medicaments anticoagulants la darrera setmana.



## MATERIAL UTILITZAT:

- Ecògraf GE Logic Book i sonda E8C-RS
- Guia de punció: E83851 MJ (GEE).
- Pistola / Tru-Cut BARD:
  - > 211820 – 18 G \* 20 cm – penetració 11 mm
  - > 121820 – 18 G \* 20 cm – penetració 22 mm
- Protectors de sonda: Preservatius (funda ecogràfica)
- Xilocaína Gel Acordeon. Inibsa.
- Guants quirúrgics.
- Pots estèrils de diüresi amb solució de formol (4%).
- Gases 10 \* 10 cm i 10 \*20 cm .

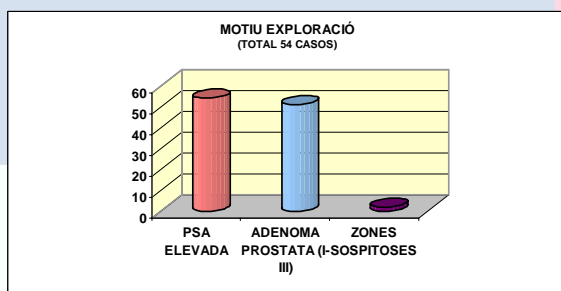


**PROCEDIMENT:** El radiòleg precisarà l'ajuda d'un TER durant tota l'exploració.

El pacient es col·loca en decúbit lateral esquerre. Es realitza ecografia transrectal de pròstata on es valora la medició volumètrica i les seves característiques amb la finalitat de trobar-hi possibles lesions focals. Es realitzen de forma estàndard 6 punçons, 3 per cada lòbul prostàtic (vèrtex, mig i base). En cas d'existir una lesió focal que no queda inclosa en les 3 punçons estàndard es realitza una punció específica. Les mostres es dipositen en pots amb formol i s'envien al Servei d'Anatomia Patològica de l'Hospital Universitari Sant Joan de Reus.

## RESULTATS:

L'estudi s'ha dut a terme entre el 14 de setembre de 2004 i el 3 de maig de 2005. La mostra compren un total de 54 pacients d'entre 53 i 85 anys, amb una mitjana de 70,1 anys.

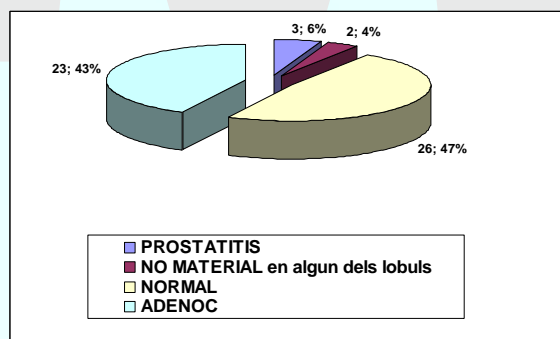
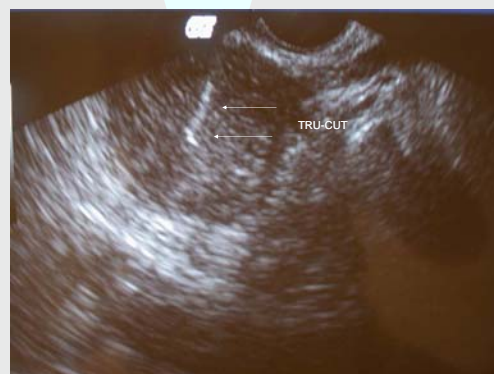

### QUADRE 1: En quant al motiu de la biòpsia:

- Els 54 casos presenten un PSA per damunt dels valors de referència
- Un total de 51 presenten adenomes de tipus I, II o III
- 2 dels casos presenten zones sospitoses al tacte

## CONCLUSIONS:

- Tècnica de fàcil aprenentatge.
- És important una correcta indicació de la biòpsia per tal d'obtenir resultats acceptables.
- Baix índex de complicacions (1 cas de reacció vagal, 2 infeccions d'orina, 1 hematúria i 1 RAO).
- Complicacions assumibles en un hospital petit.



QUADRE 2: Resultats d'Anatomia Patològica obtinguts